益气化瘀、健脾燥湿法治疗皮肌炎

□郑启仲

朱某,女,11岁。患者于2年前全身皮肤出现红斑,两下肢无力,经某医院诊断为皮肌炎住院治疗。3个月后患者病情缓解出院,每天服用泼尼松20毫克维持治疗。近半年来,患者病情出现反复,红斑增多,两下肢无力加重,故寻至笔者处就医。

症见:患者面部及全身遍布红斑,色紫暗,双下肢浮肿,四肢无力以下肢为重,行走迟缓,下蹲后不能起立,大小便靠家人帮扶,大便溏,小便清,舌体胖,质淡红略紫,苔白腻,脉沉细。

中医诊断:痰证。

西医诊断:皮肌炎。

辨证:气虚血瘀,脾虚湿注。

治法:益气化瘀,健脾燥湿。

方药:补阳还五汤合四妙丸加减。

处方:黄芪30克,当归6克,赤芍6克,川芎6克,红花6克,鸡血藤10克,苍术15克,怀牛膝10克,黄柏6克,炒薏苡仁15克,桂枝10克,蜈蚣1条。每天1剂,水煎,分早、晚两次服。

二诊:上方连服28剂后,患者自觉四肢较前有力,红斑紫暗转红,下肢浮肿减轻,皮下结节无明显缩小,饮食可,二便调,舌质淡紫苔薄白,脉沉缓。守法加化痰、软坚、散结之品再进行调整。

处方:黄芪60克,当归10克,赤芍10克,红花10克,川芎10克,鸡血藤15克,苍术30克,怀牛膝15克,炒薏苡仁15克,桂枝10克,夏枯草15克,昆布10克,海藻10克,生牡蛎15克,半夏6克,陈皮6克。每天1剂,水煎,分早、晚两次温服。

三诊:上方连续服用35剂后,病情进一步好转,下蹲后可自行起立,红斑开始消退,硬块变软变小,下肢浮肿明显减轻,舌质淡红,苔薄白,脉较前有力,自行停用泼尼松。效不更方,在上方基础上黄芪加至90克。

四诊:上方服用105剂时,诸症趋平,全身红斑大部分消退,硬结大部分消失,四肢肌力进一步增强,已能自行下蹲起立及走路。患者检查血清肌酸磷酸激酶、醛缩酶等基本保持正常。患者继续进行中药治疗,家长及患儿信心倍增。

处方:黄芪90克,当归10克,丹参15克,鸡血藤15克,苍术15克,怀牛膝15克,炒薏苡仁15克,桑寄生15克,续断15克,生牡蛎15克,昆布10克,海藻10克,半夏10克,陈皮10克。每天1剂,水煎,分两次服用。

患者服用60剂后,红斑、硬块消失,全身皮肤恢复正常,四肢活动如常,可以正常生活。为预防病情复发,上方减量后改隔天服用1剂,进行巩固治疗。连续服用3个月,诸症悉平,停药观察。患者再次进行试验室检查,一切正常。以后患者连续3年进行身体检查均未发现异常。随访10年未见复发。

按语:皮肌炎属祖国医学"痿证""肌痿"范畴。该患者临床表现一派气虚血瘀、脾虚湿注之证,故投补阳还五汤合四妙丸加化痰、软坚、散结之品而奏效,守法重剂再进,诸症递退,后期加入补肾强筋之味而收全功。虽患者仅有11岁,方中黄芪用量至90克时并无塞中碍胃之弊,看来,纵辨证准确,然大虚还必以重剂补之。

(作者为全国名老中医)

常用推拿手法

之七

推拿治疗的主要手段是手法,手法在推拿治疗中起着关键作用。规范、熟练、适当的手法与治疗的部位、穴位以及具体病情、患者体质强弱等相结合,就能发挥调整脏腑,疏通经络,行气活血,理筋整复等作用。

弹 法

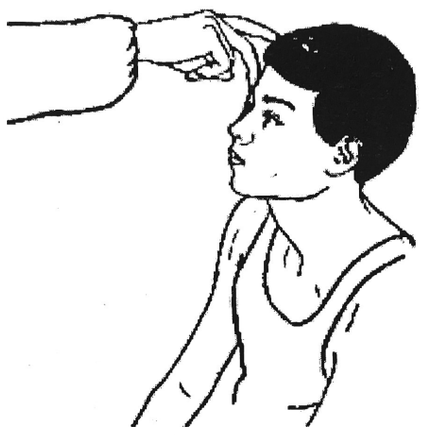

手法展示图

动作要领:

用一个手指的指腹紧压住另一个手指的指甲,用力弹出,连续弹击治疗部位。操作时弹击力要均匀,每分钟弹击120次~160次。

临床应用:

本法可适用于全身各部位,尤以头面、颈项部最为常用,具有舒筋通络,祛风散寒的作用。对项强、头痛等症,常用本法配合治疗。

叩 法

医者双手五指屈曲握成空心拳,不要握紧,尤其第4-5手指,依次屈曲减少将空拳叩在患者体部,叩出空响而不痛。称为叩法。

动作要领:

上肢放松,双手或单手握空拳。叩时上肢自高处落下,以肘带腕,以腕带拳,轻轻叩下。力量要均匀,可以较大,但以患者无痛为标准。(医者空拳接触患者面积越大,疼痛反应则越小)一般叩力至肌层即可。上下左右交替有节奏地叩在患部。与皮肤无摩擦。

作用及适应证:

本法具有疏经通络、消除疲劳、振奋精神的功效,适用于肩背腰臀以及四肢等部位。临床上常配合滚法、拿法等方法,治疗腰背部以及四肢肌肉酸痛、麻木、知觉减退等。

背 法

将患者背起后对腰椎进行牵引和振动的方法,称为背法。本法可使腰脊柱及两侧伸肌过伸,促使扭错的小关节复位,有助于缓解腰椎间盘突出症症状,对腰部扭闪疼痛及腰椎间盘突出症等常配合本法治疗。

手法展示图

动作要领:

术者和患者背靠背站立,双足分开与肩部等宽,用两肘部套住患者的肘弯部,然后弯腰屈膝,将患者反背起,使其双下肢离地,臀部抵住腰部,利用患者自身重力,牵伸腰部片刻,做左右摆动使患者腰部及下肢也随之作左右摆动(使错位的小关节和痉挛的肌肉得以松动)。然后屈膝挺臀,使膝抖动臀部,使患者腰部达到牵伸抖动的作用。

臀部顶住患者腰部。左右摆动和屈膝挺臀动作要相互协调,顺序操作,一气呵成。让患者头颈部靠住术者背部,呼吸自然。患者肌肉要放松,不可紧张、屏气。若患者身材高大,术者可站在踏板上操作,使患者两脚离地,以保证操作顺利进行。

临床应用:

本法可使腰脊柱及其两侧伸肌过伸,促使扭错之小关节复位,并有助于缓解腰椎间盘突出症的症状。对腰部扭闪疼痛及腰椎间盘突出症等常用本法配合治疗。

(河南省卫生健康委员会供稿)

中医特色技术·我知道 ZHONGYITESEJISHU

经验之谈

临证医案三则

□张红跃

月经提前伴咽痛的治疗

武某,女,32岁,2020年10月4日就诊,平素月经提前7天左右,月经量少,每次月经第二天便会出现咽喉肿痛,来月经时少腹不适,来月经前四五天出现乳房胀痛,便秘两三天1次。

辨治:《傅青主女科》记载:"有先期经来只一、二点者,人以为血热之极也,谁知肾中火旺而阴水亏乎!夫同是先期之来,何以分虚实之异?盖妇人之经最难调,苟不分别细微,用药鲜克有效。先期者火气之冲,多寡者水气之验,故先期而来多者,火热而水有余也;先期而来少者,火热而水不足也。倘一见先期之来,俱以为有余之热,但泄火而不补水,或水火两泄之,有不更增其病者乎!治之法不必泄火,只专补水,水既足而火自消矣,亦既济之道也。方用两地汤。"益阴生津、润肠通便、补血,生蒲黄味甘性平,有凉血止血、行血祛瘀之功效。

方药:玄参30克,麦门冬30克,生地黄30克,阿胶9克,白芍30克,地骨皮15克,生蒲黄15克,生甘草15克,炮姜6克,栀子15克。共7剂,水煎服。

患者复诊时咽喉已不痛,大便通畅,月经量也较以往多了。

痤疮的治疗

彭某,女,26岁,2020年11月5日就诊,脉弦细,舌质淡红,苔白滑,面部散布痤疮,发红,有脓疱,平素怕冷,食欲不振。

方药:枇杷叶20克,桑白皮15克,牛蒡子9克,金银花6克,连翘10克,防风6克,白芷8克,当归6克,黄芩9克,生地黄15克,苦参6克,浙贝母9克,牡丹皮6克,陈皮6克,甘草6克。共7剂,水煎服。

2020年11月13日复诊:患者痤疮减轻,脉沉细,舌质淡红,苔薄白,末次月经量比以前略多。

方药:枇杷叶20克,桑白皮15克,牛蒡子9克,金银花6克,连翘10克,防风6克,白芷9克,当归9克,黄芩9克,生地黄15克,苦参6克,浙贝母9克,陈皮6克,丹皮6克,生甘草6克,川芎10克。共7剂,水煎服。

辨析:痤疮病在皮肤,故和肺有关,肺主皮毛;"诸气膹郁,皆属于肺……诸痛痒疮,皆属于心"《黄帝内经·素问》记载,"汗出见湿,乃生痤……劳汗当风,寒薄为皶,郁乃痤。"故从肺着手治疗为好,以枇杷分清饮、三物黄芩汤合当归贝母苦参丸加减进行治疗,面部阳明经主其华在面,故清热燥湿为主,月经量少,应用合四物汤有补血活血之功效。

漏尿的治疗

张某,女,46岁,于2020年10月就诊。患者近1年来,感觉乏力,怕冷,眼袋大,夜眠差,走路快或大笑后有漏尿现象,伴有耳鸣,大便不利现象,脉沉细无力,肾脉弱,舌质淡胖有齿痕,苔白滑。

方药:白术60克,干姜12克,白芍30克,茯苓15克,黄附片15克,桑螵蛸10克,山药50克,党参30克,生甘草15克,乌药12克,益智仁12克。共7剂,水煎服。

患者服药后,症状均有减轻,唯觉大便不利,眼袋少了许多,漏尿症状消失,不畏冷,睡眠一般,脉沉细,舌质淡红,苔薄白。

方药:白术90克,干姜12克,白芍30克,茯苓15克,黄附片15克,桑螵蛸10克,山药50克,党参30克,甘草15克,乌药12克,益智仁12克。共7剂,水煎服。

辨析:该方为真武汤与缩泉丸合方而成。患者感觉畏寒怕冷,手足不温,脉沉细无力,肾脉弱,舌质淡胖有齿痕,苔白滑,属于少阴阳虚,水液失调,痰饮水湿,阻滞三焦阳气不能布散之故。真武汤温肾阳以助气化,调五脏以复功能,利水道以疏壅滞,使阳气得温,水湿得行。缩泉丸具有温肾阳缩尿之功效,合用之效如桴鼓。

朱忱飞/制图

(作者供职于偃师市高龙镇左村集体卫生室)

胃窦癌的介入治疗

□段旭华 韩新巍

老王近段时间自感乏力,上腹部饱胀不适,有时还会在进食后出现腹痛,老王之前就患有胃病,以为是胃病又发作了,并未在意,偶尔吃些在卫生所拿的护胃药缓解下症状,就不再管了,毕竟也没有影响到自己的日常生活。但是现在食欲变差了,腹痛加重,吃药的效果越来越差。有一天,老王早晨排便后发现自己的大便发黑,儿女赶紧带老王到医院做检查,通过CT检查和胃镜检查发现了大问题。老王患上了胃窦癌!住院后又进一步做了检查,发现老王的病情已经到了晚期,无法再进行外科手术治疗。老王的儿女为了进一步治疗,来到了郑州大学第一附属医院(以下简称郑大一附院)介入科就诊,介入科医师通过介入治疗的手段延长了老王的生存期,提高了生活质量。

胃窦癌是胃癌的一种,约占胃癌的一半,而胃癌是最常见的恶性肿瘤之一,在我国消化道恶性肿瘤中居第二位,好发年龄在50岁以上,男女发病年龄之比约为2∶1。胃是人体的一个消化器官,位于上腹部,介于食管和十二指肠之间。人类摄入的食物在胃腔进行初步的消化分解,然后进到下一个器官进行进一步消化吸收,从而为人体提供营养。当胃出现问题时,人体的营养摄入就成了一个大问题。

胃窦癌发生的确切原因还不清楚,但下面几个因素与其发病有关。

地域因素:在我国的西北与东部沿海地区胃癌发病率明显高于南方地区。

饮食生活因素:长期使用熏烤、盐腌食品的人群发病率高;食物中缺乏新鲜蔬菜、水果也与发病有一定关系;吸烟者的发病危险性较不吸烟者高50%。

幽门螺杆菌感染:幽门螺杆菌感染率高的国家和地区,其发病率也高,阳性者胃癌发生的危险性是阴性者的3倍~6倍。控制幽门螺杆菌感染在胃癌的防治中已经获得高度重视。

慢性疾患和癌前病变:胃息肉、慢性萎缩性胃炎及胃部分切除术后的残胃都有概率转化为胃癌。

遗传和基因:胃癌患者有血缘关系的亲属其胃癌发生率较对照组高4倍。近年来的分子生物学也表明胃黏膜的癌变是一个多因素、多步骤、多阶段发展过程,涉及癌基因、抑癌基因、凋亡相关基因与转移相关基因等的改变。

大多数胃窦癌患者早期可无任何症状和体征,部分患者可有上腹不适等非特异性症状,因此早期胃窦癌诊断比较困难。进展期的胃窦癌可出现以下症状。

上腹部饱胀不适及疼痛:多数患者较早出现这些症状,上腹部饱胀感往往较腹痛更早出现,与饮食多无明显联系,很少呈现节律性发作,容易被忽视或者被其他疾病所掩盖,随之而来的腹痛才可能引起患者的重视。部分患者会有表现为十二指肠溃疡的症状,即进食后腹痛。

恶心、呕吐:肿瘤可导致消化道功能紊乱,表现为恶心、呕吐以及食欲低下、大便失去规律等。肿瘤引起梗阻时可出现朝食暮吐、夕食朝反的现象。消瘦、食欲下降、乏力等是胃癌患者就诊时常见主诉。

呕血、黑粪:胃癌上消化道出血的发生率约为30%,出血多为少量出血。当肿瘤侵及中等以上血管或血供丰富的下层受到广泛破坏时可大量出血。

腹部肿块:右上腹部可能扪到肿块。肿块呈实质样硬块或结节状,如肿瘤已向周围组织浸润,则其活动度明显受限。

转移灶表现:可有左锁骨上淋巴结肿大、咯血、腹水形成等,预后差。

其他:较晚期患者还会出现贫血、黄疸、肠梗阻,以及恶病质等表现。

当出现上述症状用药后无好转时,要尽快去医院就诊,对于胃窦癌的诊断,可以通过上消化道造影、腹部CT、胃镜等检查帮助诊断。

对于胃窦癌的治疗,若能手术治疗,首选外科手术进行根治性治疗。介入治疗是通过动脉灌注化疗和(或)动脉栓塞治疗。通过从大腿根处的股动脉植入导管到达肿瘤部位,进行治疗,可以经动脉往肿瘤部位注射化疗药物,通过化疗药的细胞毒性作用杀伤肿瘤细胞,也可以选择将肿瘤的供血动脉进行栓塞,使肿瘤缺血坏死,相比于静脉全身化疗,介入治疗通过动脉化疗栓塞可以提高肿瘤区域的血药浓度,减少全身用药的剂量,降低化疗不良反应的发生率。术后患者入路只有2毫米大小的穿刺口,术后第二天即可下床活动。适用于以下情况:

进展期胃窦癌手术切除前的介入治疗:包括可根治胃窦癌和不可根治胃窦癌的术前治疗,前者为术前的局部化疗和(或)栓塞,既可减少术中出血,又可减少和预防术后局部复发和转移。后者在介入治疗后病灶缩小,利于进行Ⅱ期外科切除。

进展期胃窦癌手术切除后的介入治疗:有术后预防、减少局部复发与远处转移的治疗和术后残胃复发癌或发生转移的治疗。

不可根治胃窦癌的介入治疗:胃窦癌虽经影像学综合检查能够进行手术切除,但有手术禁忌证或拒绝手术者和晚期胃窦癌,即胃窦癌检出时已发生其他部位转移而不能手术的姑息治疗。

如果患者出现幽门梗阻的症状,恶心呕吐,无法进食时,还可以通过进行肠道支架的植入,将梗阻部位打通,从而方便患者进食。还可以通过经鼻植入空肠营养管,将营养管远端置于空肠,经鼻营养管供其饮食,为患者提供营养,从而增强体质。

(作者供职于郑州大学第一附属医院)

健康你我 原装生活 JIANKANGNIWO YUANZHUANGSHENGHUO 74

河南中医药大学第一附属医院脑病科主任医师张运克:

中医理念预防卒中

扫码看视频

张运克,河南中医药大学第一附属医院脑病科主任医师;河南省卒中学会副会长,河南省卒中学会中西医脑病专业委员会主任委员,河南省免疫学会第三届理事会副理事长,河南省免疫学会中医免疫专业委员会主任委员;擅长治疗脑血管疾病、帕金森综合征、血管性痴呆、多发性硬化及重症肌无力等常见及疑难疾病。

稿 约

本版是以中医药为主要内容的"医生园地",内设《中西合璧》《中医特色技术》《中医外治》《针推治验》《四诊合参》《临证心语》《中药用法》《名医堂》《验案举隅》《经验之谈》等栏目。

稿件要求:一定是原创,言之有物,具体可行;1000字以内;可以用小故事开头,以增加趣味性。

联系人:朱忱飞

电话:13783596707

投稿邮箱:5615865@qq.com

邮政编码:450000

地址:郑州市金水东路与博学路交叉口东南角河南省卫生健康委员会8楼医药卫生报社总编室。