应激性溃疡的病因及预防治疗

□郭魁元

应激性溃疡(stress ulcer,SU)是指机体在各类严重创伤、危重疾病等严重应激状态下,发生的急性消化道糜烂、溃疡等病变,它最后可导致消化道出血、穿孔,并使原有病变恶化。因而预防SU是抢救重症病人的一个不可忽视的环节。SU又称急性胃黏膜病变(AGML)、急性糜烂性胃炎、急性出血性胃炎等。

病 因

多种疾病均可导致SU的发生,其中最常见的应激源有:1.重型颅脑外伤(又称Cushing溃疡);2.严重烧伤(又称Curling溃疡);3.严重创伤及各种困难、复杂的大手术术后;4.全身严重感染;5.多脏器功能障碍综合征(MODS)和(或)多脏器功能衰竭(MOF);6.休克、心、肺、脑复苏术后;7.心脑血管意外;8.严重心理应激,如精神创伤、过度紧张等。

发病机制

胃黏膜防御机能削弱与胃黏膜损伤因子作用相对增强,是SU发病的主要机理。

胃黏膜防御机能降低:在应激状态下黏膜局部发生的微循环障碍,黏膜屏障(碳酸氢盐)及上皮屏障功能降低。

胃酸分泌增加:在各种损伤因素中,胃酸在发病早期起到了重要作用,其他损伤因子尚有胃蛋白酶原分泌增多,以及在缺血情况下产生的各类炎性介质等。

神经内分泌失调:下丘脑、室旁核和边缘系统是对应激的整合中枢,甲状腺素释放激素(TRH)、5-羟色胺(5-HT)、儿茶酚胺等中枢介质可能参与并介导了SU的发生。

临床表现

临床特征:1.原发病越重,SU的发生率越高,病情越加凶险,死亡率越高。

2.无明显的前驱症状(如胃痛、反酸等),主要临床表现为上消化道出血(呕血或黑粪)与失血性休克症状。对无显性出血的病人,胃液或粪便潜血试验阳性、不明原因血红蛋白浓度降低≥20克/升,应考虑有SU伴出血的可能。

3.SU发生穿孔时,可出现急腹症症状与体征。

4.SU的发生大多集中在原发疾病产生的3天~5天内,少数患者可延至2周。

SU的内镜特点:1.病变以胃体部最多,也可见于食管、十二指肠及空肠。

2.病变形态以多发性糜烂、溃疡为主,前者表现为多发性出血点或出血斑,溃疡深度可至黏膜下、固有肌层及浆膜层。

诊断方法

有应激病史、在原发病后2周内发生上消化道出血、穿孔等症状,病情允许时应立即做内镜检查,若有糜烂、溃疡等病变存在,SU诊断即可成立。

预 防

SU重在预防,对高危患者应作为预防的重点,并作胃肠监护。

下列情况列为SU的高危人群:

1.高龄(年龄≥65岁);2.严重创伤(颅脑外伤、烧伤、胸、腹部复杂,困难大手术等);3.合并休克或持续低血压;4.严重全身感染;5.并发MODS、机械通气>3天;6.重度黄疸;7.合并凝血机制障碍;8.脏器移植术后;9.长期应用免疫抑制剂与胃肠道外营养;10.1年内有溃疡病史;

积极处理原发病,消除应激源;抗感染、抗休克,防治颅内高压,保护心、脑、肾等重要器官功能。

胃肠道监护,插入胃管,可定期定时检测胃液pH(酸碱度)值或做24小时胃pH值检测,并定期检测粪便隐血。

对原有溃疡史者,在重大手术的围手术期前可做胃镜检查,以明确有无合并溃疡。

药物预防:对拟做重大手术的患者,估计术后有并发SU的可能者,可在围手术前1周内应用口服抑酸药或抗酸药,以提高胃pH值。常用的药物有:质子泵阻滞剂(PPI)—奥美拉唑20毫克,1次/天;组胺受体阻滞剂—法莫替丁20毫克,2次/天;雷尼替丁150毫克,2次/天;西咪替丁400毫克,2次/天。

对严重创伤、高危人群的预防:应在疾病发生后进行静脉滴注PPI,使胃内pH值迅速上升至4以上,如奥美拉唑(40毫克,2次/天)。

抗酸药有氢氧化铝、铝碳酸镁、5%碳酸氢钠溶液等,可从胃管内注入,使胃内pH值≥4。

黏膜保护剂有硫糖铝、前列腺素E等,用药时间不少于2周。

支持疗法

若病情许可,鼓励早期进食,以中和胃酸,增强胃肠黏膜屏障功能。

若有低蛋白血症、电解质和酸碱平衡紊乱时,应及时补充与调整。

应激性溃疡并发消化道出血的治疗:患者一旦发现呕血或黑便等消化道出血症状,提示SU已发生,此时除继续治疗原发病外,还必须立即采取各种止血措施及治疗应激性溃疡。1.立即输血补液,维持正常的血液循环。2.迅速提高胃内pH值,使之≥6,以促进血小板聚集和防止血栓溶解,创造胃内止血必要的条件。推荐的用药是PPI针剂(奥美拉唑,首剂80毫克,以后40毫克),H_2阻滞剂针剂,法莫替丁(40毫克)、西咪替丁(800毫克)静脉滴注,每天2次。胃内灌注碱性药物(如氢氧化铝等),使胃液pH值在6以上。条件许可,也可考虑使用生长抑素类药物。

对烧伤等合并有细菌感染者,为防止菌群移位,应加强黏膜保护剂和抗生素的应用。

对合并有凝血机制障碍的患者,可输注血小板悬液、凝血酶原复合物等,以及其他促进凝血的药物。

药物治疗后,仍不能控制病情者,若病情许可,应立即做紧急胃镜检查,以明确诊断,并可在内镜下做止血治疗。

经药物和内镜介入治疗,仍不能有效止血者,为抢救患者的生命,在情况许可下,也可考虑外科手术治疗。

在出血停止后,应继续应用抗溃疡药物,直至溃疡愈合。推荐使用的药物有PPI、H_2阻滞剂等,疗程为4周~6周。

(作者供职于郑州大学第五附属医院)

同样是失眠,诊断结果却不同

□席娜

常常有人这样说:"我昨晚失眠啦!""这几天都没睡好觉。"到底什么是失眠呢?还是看看专家怎么说。

案例一

刘小姐大学毕业后一直未找到满意的工作,在家闲呆了几个月。春节前,她应聘到一家私营企业做设计工作,这才有了英雄用武之地。刘小姐那个高兴劲儿就甭提啦,下定决心大显身手,要好好施展一番才能。

刚到工作岗位,她凭着对工作的热情和职业责任感,每天不停地忙碌着,工作也有了一些成绩,领导对她很器重,经常安排一些重要工作给她。刘小姐也总是欣然应允,而且工作也做得非常出色。不久,一些风言风语便传到了她的耳朵里,"什么德行,靠脸蛋与领导套近乎""骄傲自大,不尊重老同志"等。

刘小姐无论如何也想不通,漂亮不是我的错,靠真本事吃饭怎么就变成了骄傲自大呢?她反复想,自己到底是做错了什么,并极力想与同事们搞好关系,可同事们不吃她这一套,反而嘲讽她"假腥腥"。

刘小姐陷入了迷茫和痛苦之中,出现了严重的失眠。白天工作时无精打采、疲乏无力,注意力也不集中,晚上一躺到床上就胡思乱想,辗转反侧不能入睡,即使好不容易入睡了,也常常被噩梦惊醒。因此,她对睡觉产生了强烈的恐惧感,担心会失眠,害怕失眠,一躺在床上就想"万一睡不着怎么办?""第二天要怎么工作呢?"结果是越想越难以入睡,越不能入睡就越烦躁不安。刘小姐尝试着买一些安眠药服用,睡眠有所改善,第二天工作也有了精神,可一旦停药,便出现了入睡困难,对药物产生了严重的依赖。3个月来,刘小姐就是这样在失眠、焦虑、恐惧、噩梦中度过的。最终痛苦不堪的她走进了郑州市第八人民医院寻求治疗。

案例二

陈先生大学毕业后在县中学任教,刚过而立之年,便被提拔为办公室主任,也算是春风得意,事业有成。更令人羡慕的是他有一个幸福的家庭。妻子温柔贤淑,儿子活泼可爱。这也应了一句老话"家庭事业双丰改",常言道:"新官上任三把火",可陈先生不知何故,这"三把火"总也烧不旺。虽然领导对他的工作也很满意,可失落感不时会侵扰他。陈先生出现了一些精神症状,每天无精打采,度日如年。他这才发现,自己离不开所学的专业,数学是他的特长,是他的"命根子",于是便主动请缨再担任一届毕业班的数学课老师。

陈先生终于如愿如偿。按说他该高兴才对,可不知为何那种疲乏感却一直困扰着他,精力总觉得不够用。深夜一两点也不能入睡,每天早晨很早就醒来,睁着眼睛盼天亮。脑子也变得迟钝,讲课时很难理清思路,情绪也一天比一天糟糕,一天到晚高兴不起来。他没有兴趣去干任何事情,甚至不想去上课。他开始对自己不满意,再没有了往日的自信,甚至出现了自责。学校领导劝他回家休息调整状态,他像得到了大赦一般,终于可以躺下休息了。可回到家里的他,好像再也没有能力从床上爬起来。家人劝说无用,几乎不吃不喝,一天到晚难得讲上几句话,妻子这才意识到问题的严重性,便带着陈先生来到郑州市第八人民医院门诊进行咨询。

据郑州市第八人民医院主任医师张中发说,案例一中的刘小姐患了严重的失眠症,以失眠为主要临床表现,治疗上以心理治疗为主,可配合小剂量安眠药物。案例二中的陈先生是患了典型的抑郁症,也表现有失眠,但同时还存在着抑郁症的典型表现,治疗以抗抑郁治疗为主。随着病情的好转,陈先生的失眠症状也就随之而愈。刘小姐和陈先生虽然都存在失眠,但诊断结果却大相径庭,治疗原则也有本质性的差别。在此也就是告诉大家一个常识,失眠是作为一个单独的疾病而存在,而失眠作为一个症状不仅存在于抑郁症中,而且也存在于其他躯体疾病和精神疾病中,这时更应重视原发疾病的治疗。

因此,当出现了失眠时,千万不要盲目自行用药,一定要经专科医生诊断清楚,以免失去最佳治疗时机。

(本报记者杨须综合整理)

心灵驿站

协办:郑州市精神卫生中心 郑州市第八人民医院

疫情防控心理援助热线(0371)55622625

肠系膜上动脉夹层动脉瘤的诊断与介入治疗

□张文广 韩新巍 文/图

图 A

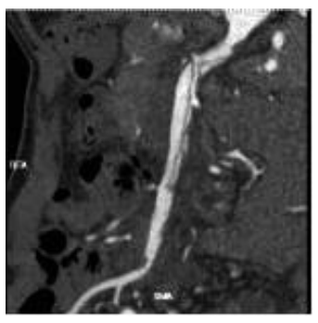

图 B

图A:肠系膜上动脉可见破口,真假腔相通。
图B:距离腹主动脉约13.8厘米处可见一破口,部分分支起源于假腔,管腔可见狭窄。

肠系膜上动脉夹层动脉瘤在临床上少见,缺乏特异性的早期症状和体征,故容易漏诊或错诊,任其发展都可能导致小肠缺血、坏死、动脉瘤破裂,严重威胁患者生命。因此早发现、早治疗是降低病死率的关键。

病 因

目前对于孤立性肠系膜上动脉夹层动脉瘤发生的原因并不明确,文献报道可能与高血压病、血管壁发育异常、血管炎以及创伤性血管损伤有关。肠系膜上动脉夹层动脉瘤分为真性和假性动脉瘤,真性动脉瘤是因为动脉壁发育异常、动脉粥样硬化等因素造成的,而假性动脉瘤通常发生在胰腺炎、外伤后。

临床表现

肠系膜上动脉夹层动脉瘤首发症状常表现为急性剧烈腹痛,主要是由于夹层病变使肠系膜上动脉真腔受压、肠道缺血所致;其次是因为夹层形成过程中动脉撕裂及炎症反应刺激了腹腔神经丛。

肠系膜上动脉夹层动脉瘤的典型临床症状有腹痛、恶心、呕吐、胃肠道出血等。

辅助检查

血管增强CT(CTA)提示肠系膜上动脉呈双腔结构或存在内膜片,则可明确诊断;此外,CTA还可观察夹层累及范围、真腔形态及肠管有无增厚、水肿等坏死征象,同时还可观察是否存在腹腔其他脏器的病变,便于急腹症的鉴别诊断。减影血管造影(DSA)在显示夹层真假腔结构及分支血运方面优于CTA,但因有创及操作复杂而不作为首选的诊断方法。(图A和图B是肠系膜上动脉夹层CT增强和CTA)。

诊 断

肠系膜上动脉夹层动脉瘤的诊断主要根据临床症状和影像学检查,常用的检查方法有CT、磁共振、DSA。影像学检查不仅能明确诊断,还能评估患者是否适合腔内治疗,测量相关参数帮助选择适合的人工血管支架。

介入治疗

早期对该病的治疗主要以控制血压、阶段性控制饮食、抗凝等保守治疗为主。对于肠系膜上动脉夹层和动脉瘤的治疗目标主要是维持肠系膜上动脉血流通畅,避免肠道缺血坏死,同时防止肠系膜上动脉夹层进展及破裂。治疗方案有保守治疗、血管腔内治疗及开放手术,但目前国内外尚未统一意见,尤其在手术时机及手术方式的选择上仍存在较大争议。开放手术创伤大,且有感染、血管移植物再狭窄闭塞风险,需严格把握手术适应证。血管腔内治疗具有微创、操作简单等优势,正受到越来越多临床医师的青睐,故对于尚未出现腹膜刺激征的腹痛无缓解病例,可在准备开放手术的前提下尝试血管腔内治疗。此外,对于有破裂风险的夹层动脉瘤也可首选血管腔内介入治疗,腔内血管治疗根据夹层破口位置及动脉瘤位置可选择植入覆膜支架、多层裸支架(密网支架)、单层裸支架加弹簧圈等,若夹层真腔急性血栓形成则可置管溶栓。腔内治疗的目的在于隔绝假腔和动脉瘤、恢复狭窄血管的直径,避免动脉瘤破裂,使血管再通,改善血流,缓解相应症状。

(作者供职于郑州大学第一附属医院)

健康你我 原装生活 124
JIANKANGNIWO YUANZHUANGSHENGHUO

肛肠全程无痛技术培训
常年招生
学痔瘘技术送鼻炎技术
联系人:田长修 电话:13653737333
地址:卫辉市人民路北段田氏痔瘘专科门诊
广告

甄选真材实料 安全放心可靠 健康调养每一餐
奇芝堂
走亲访友 就选奇芝堂
扫码进入商城
广告
郑州奇芝堂食品科技有限公司 团购/定购热线:0371-58615152

河南省医院协会招聘启事

因事业发展需要,河南省医院协会招聘以下岗位工作人员,具体如下:

一、招聘岗位

1.办公室负责人1名。

岗位职责:负责协会办公室工作。

2.文宣部负责人1名。

岗位职责:负责协会宣传及网站管理工作。

二、应聘条件

1.医学与卫生事业管理、中文等专业,本科或以上学历。

2.品行端正、积极向上、性格开朗。

3.有较好的文字功底,熟悉公文写作;具有较强的执行力和语言表达能力。

4.具有良好的沟通协调能力和团队合作精神。

5.5年以上工作经验,年龄在50岁(1971年5月以后出生)以下,身体健康。

有从事卫生事业办公室工作经历,或医院管理者优先。

三、待遇

参照事业单位,待遇从优。

四、有关事项说明

河南省医院协会是我省医疗行业的社会组织,主管单位是河南省卫生健康委员会,在河南省民政厅注册备案。工作人员实行聘用制,聘用后签订劳动合同,按国家有关规定办理相关保险。

五、报名时间

投递简历时间截至2021年6月20日。

六、招聘方式

应聘者请登录河南省医院协会官方网站,下载应聘报名表,将报名表和个人简历电子版及联系方式发至邮箱:hnsyyxh369@163.com。

初选合格者将参加笔试和面试,届时请携带个人简历、身份证、毕业证、学位证、培训证等(原件和复印件各1份)。

联系人:陈老师 周老师

电话:(0371)65896986 65522565

广告

征 稿

为了更好地为基层医生的日常诊疗工作提供帮助,本版对内容进行了调整,设置了《专家连线》《实用验方》《误诊误治》《经验分享》《临床提醒》《用药指南》等栏目。

稿件要求:一定是原创,言之有物,具体可行;需要1000字以内;可以用小故事开头,以增加趣味性。

投稿邮箱:5615865@qq.com